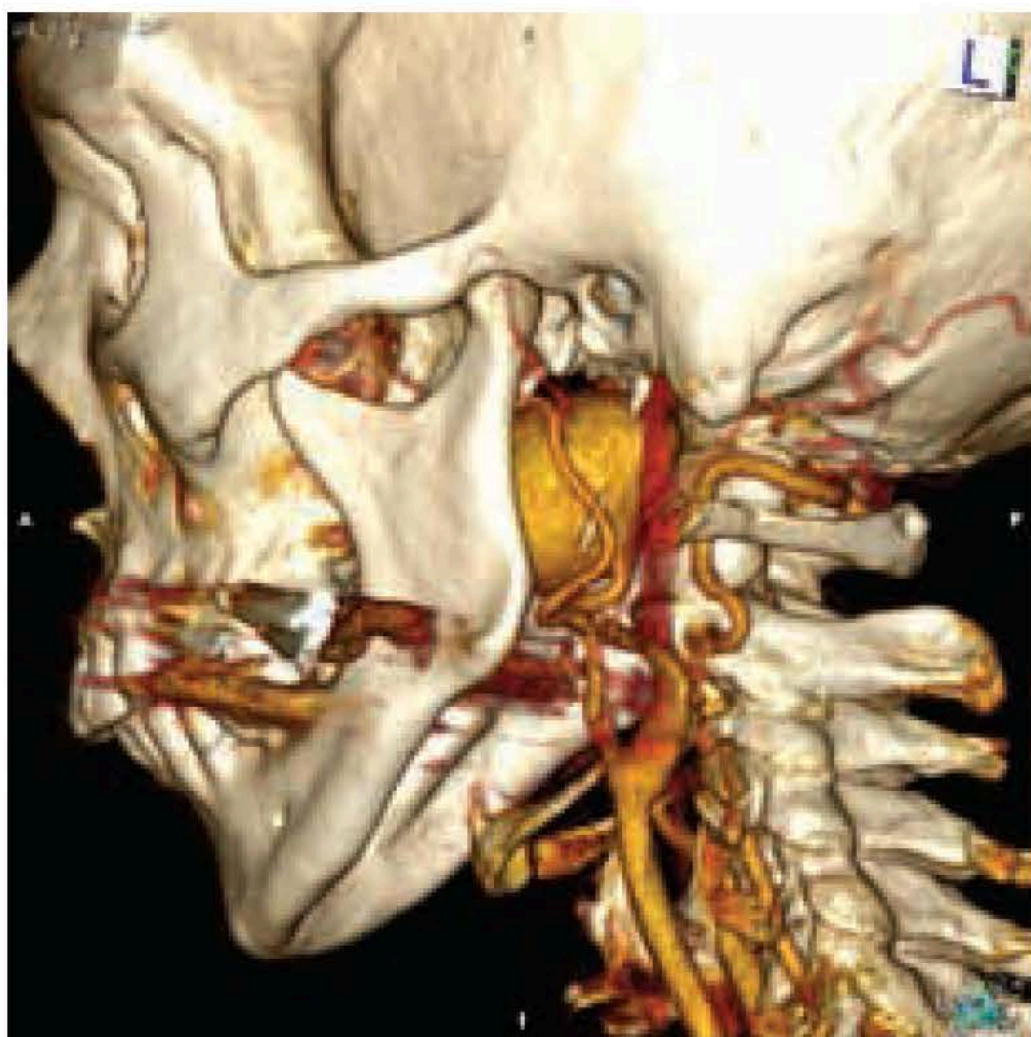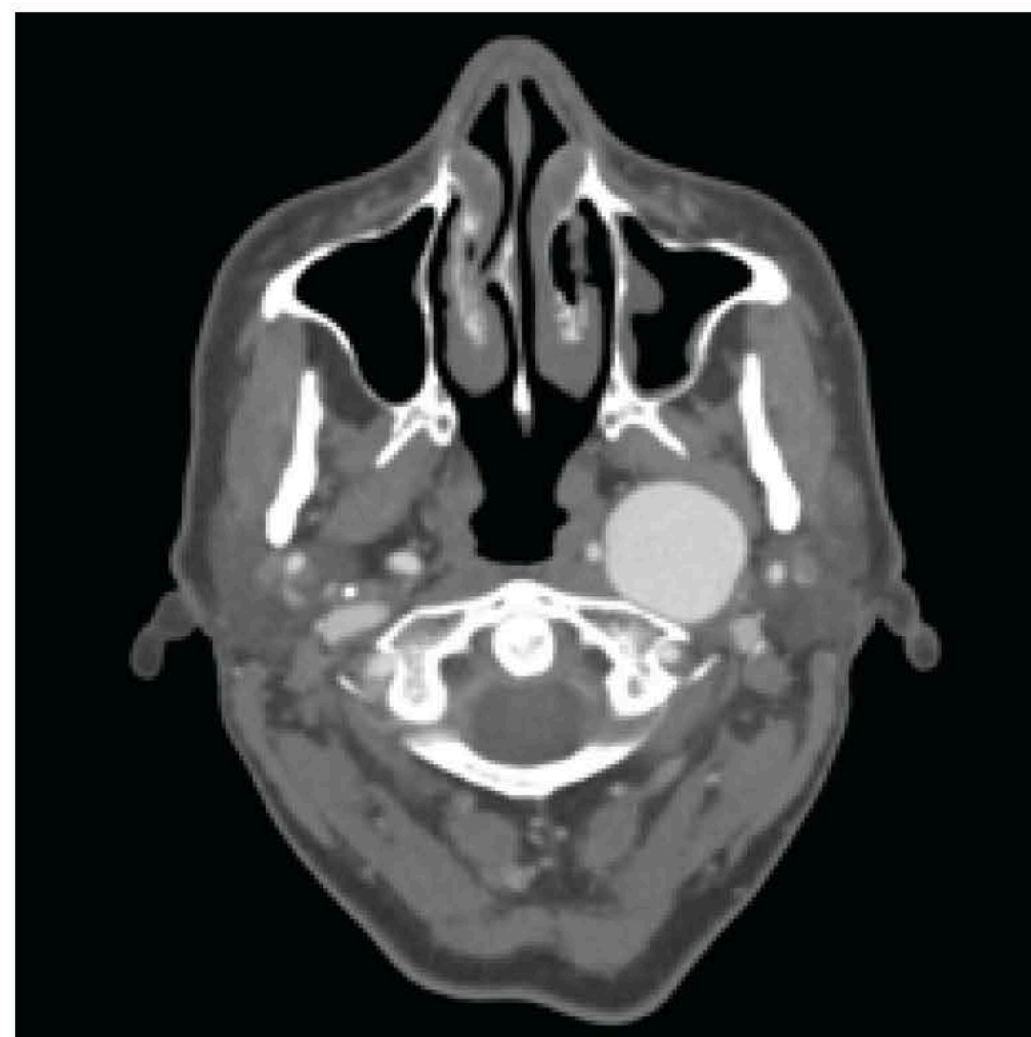


Imagem do mês

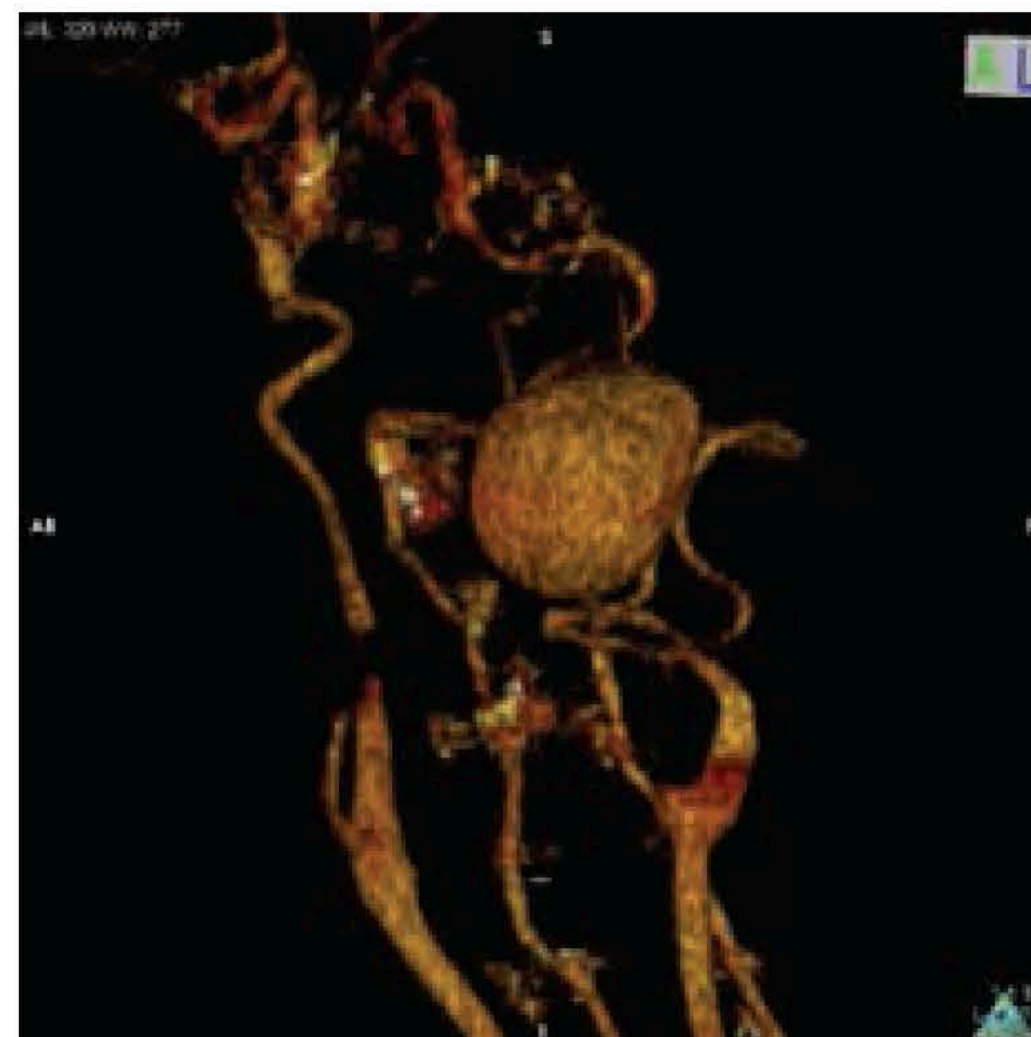Aneurisma de carótida interna esquerda



3d (2)



axial



Carotida