

Paciente de 78 anos com massa cervical pulsátil à direita

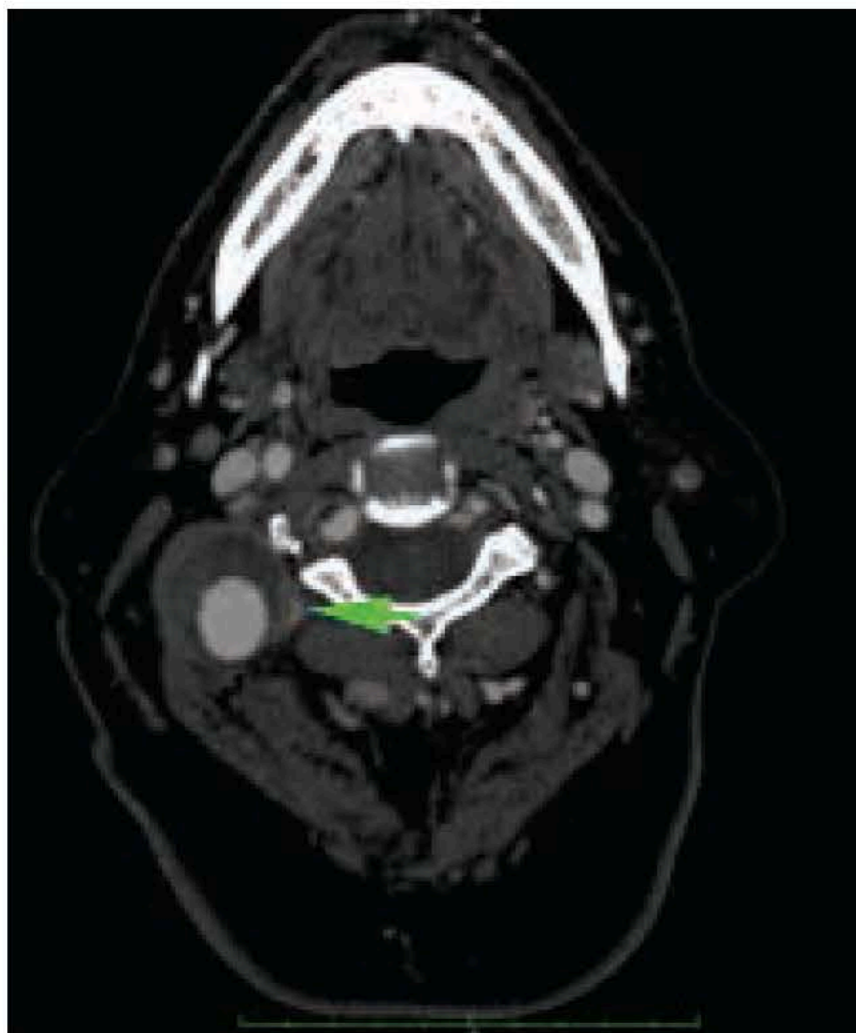
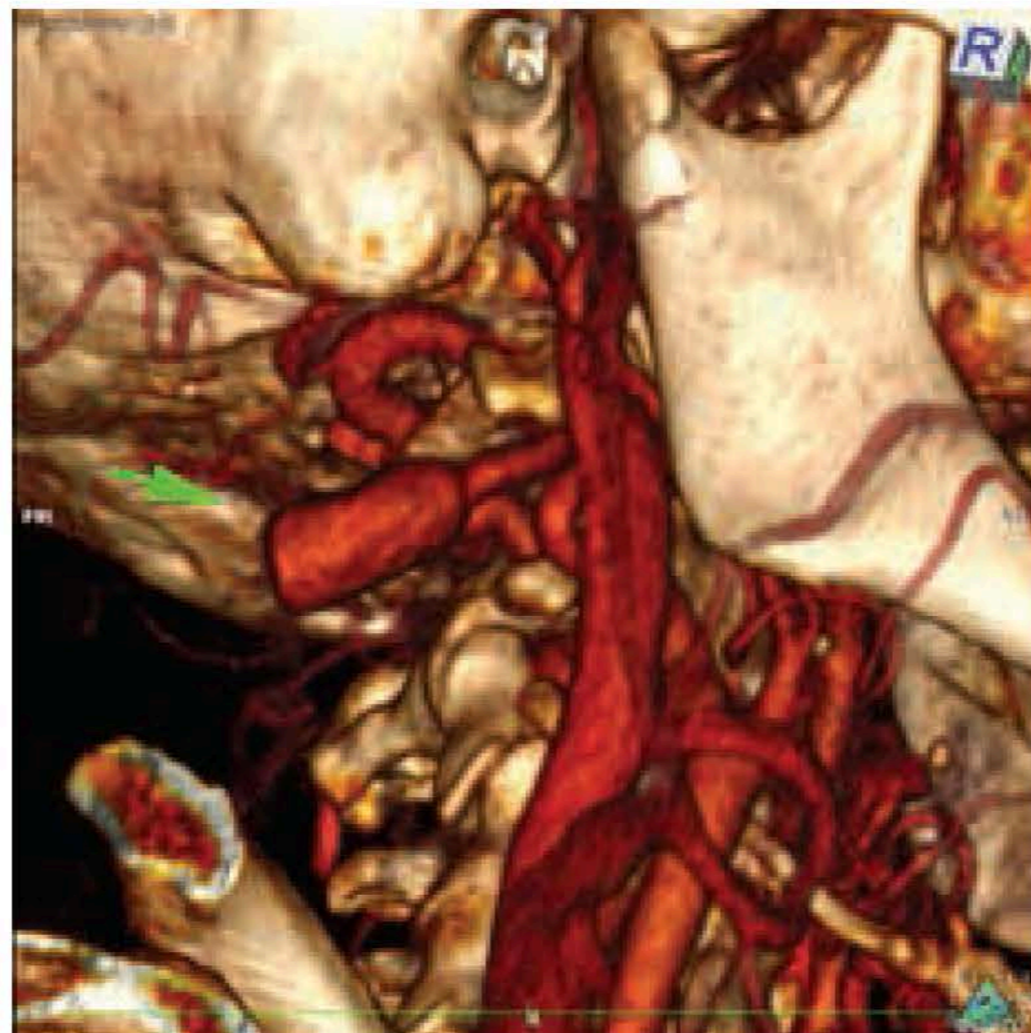
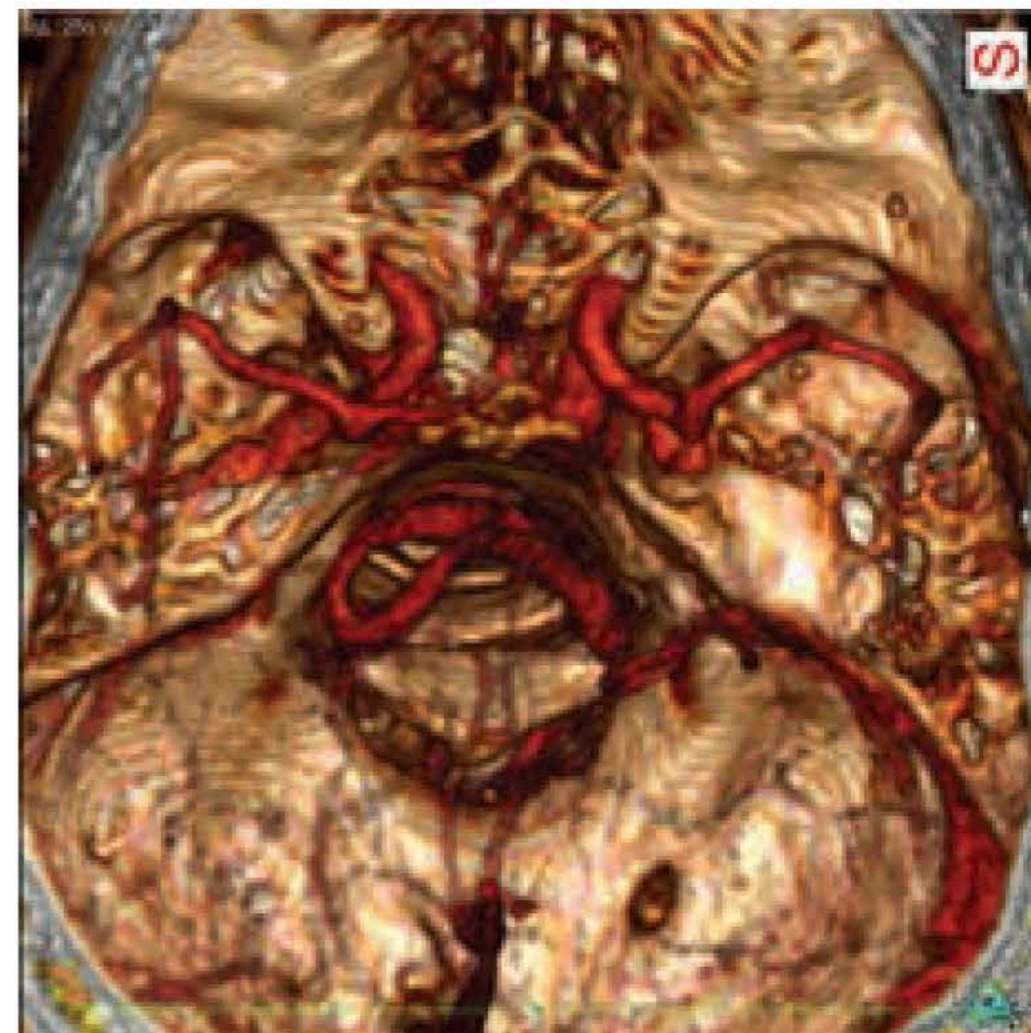

Imagem axial de aneurisma gigante de artebraal direita



Reconstrução 3D do aneurisma da artéria vertebral direita



Polígono de Willis incompleto