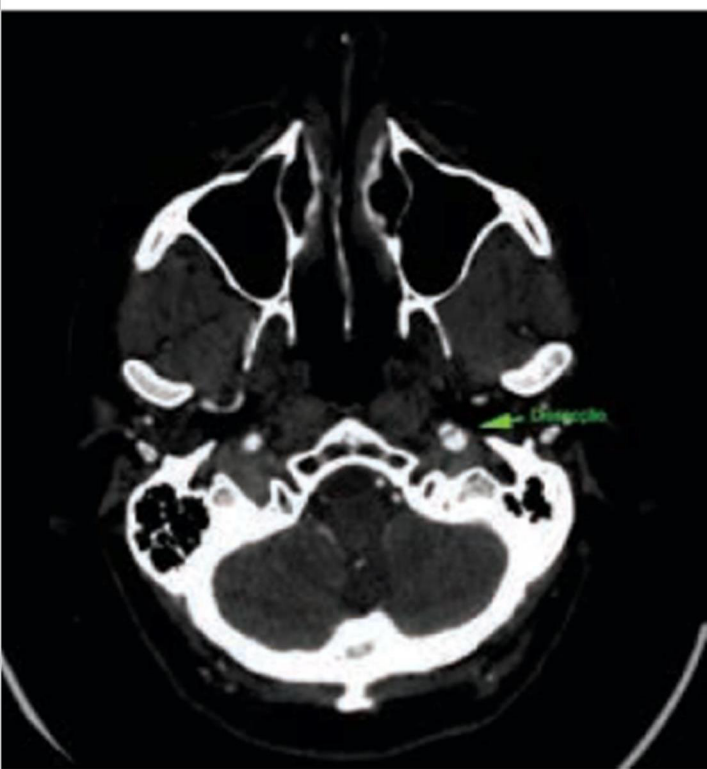
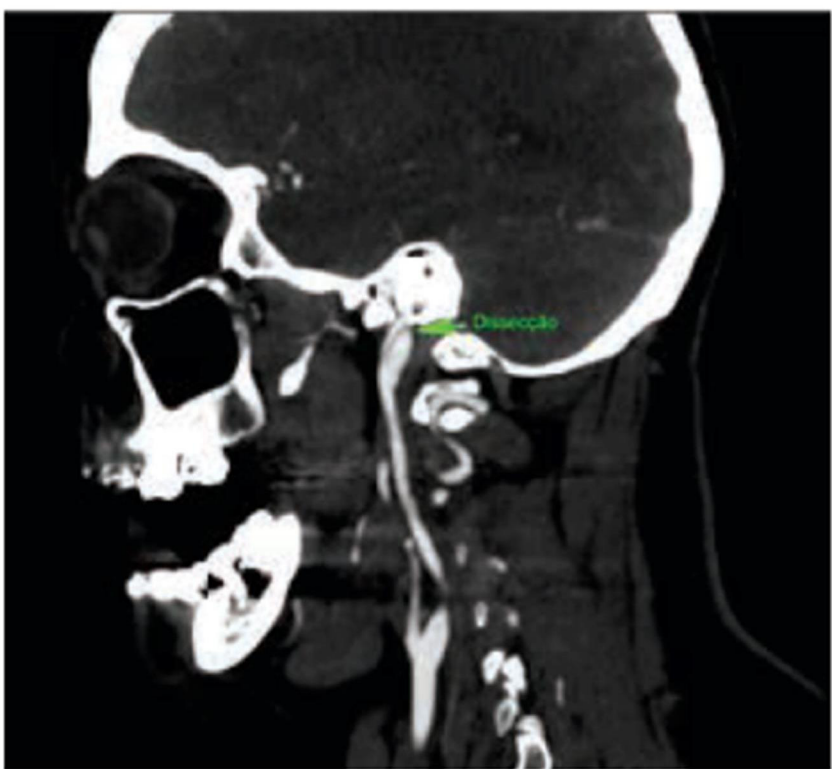

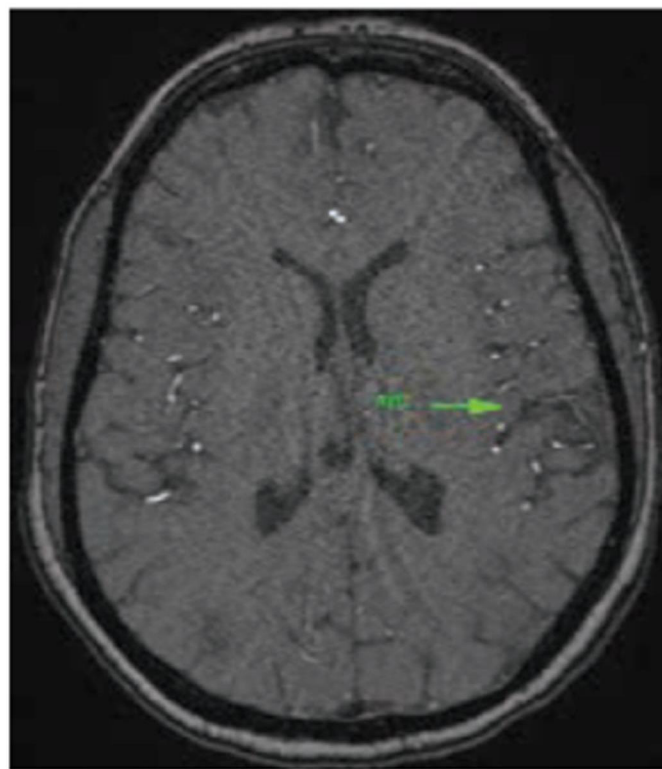
Paciente de 41 anos, do sexo feminino, apresentou déficit de força em hemicorpo direito após realizar massagem relaxante cervical.



Corte axial evidenciando dissecção de carótida interna esquerda



Reconstrução multiplicar com dissecção da carótida interna esquerda em transição extra/intra cerebral



RNM com evidência de lesão isquêmica cerebral

Colaboração: Dr. Daniel Benitti e Dra. Viviane Arruda, ambos do Instituto de Cirurgia Vascular e Endovascular de Campinas